

INFORMES DE CASOS

Biopsia de glándula salival menor en el diagnóstico confirmatorio del Síndrome de Sjögren y Amiloidosis.

Minor salivary gland biopsy in the confirmatory diagnosis of Sjögren's Syndrome and Amyloidosis.

Jorge Alberto León Batallas ¹, Luigy Wladimir Lorenty Ruiz ², Fabián Hernán Martínez Arboleda ³.



¹ Postgradista de Cirugía Maxilofacial, Hospital de Especialidades Carlos Andrade Marín. Quito-Ecuador.

² Postgradista de Cirugía Maxilofacial, Hospital de Especialidades Carlos Andrade Marín. Quito-Ecuador.

³ Médico Tratante de Cirugía Maxilofacial, Hospital de Especialidades Carlos Andrade Marín. Quito-Ecuador.

RESUMEN

INTRODUCCIÓN. El trabajo trata de dos enfermedades con la descripción histopatológica del tejido glandular, que nos ayudará a identificar y a corroborar el diagnóstico del Síndrome de Sjögren y la Amiloidosis, que a pesar de ser de un mismo tejido ductal, tienen características histopatológicas muy diferentes. **OBJETIVO.** Demostrar el uso de la biopsia de glándula salival menor en diagnósticos confirmatorios de patologías autoinmunes como son: el Síndrome de Sjögren y Amiloidosis, que al ser dos entidades distintas, tienen una misma estructura de afectación. **CASO CLÍNICO.** Se estudió dos placas histológicas, de una paciente con manifestaciones clínicas de Síndrome de Sjögren y de un paciente con Amiloidosis; se realizó la toma de biopsia de la glándula salival menor y su respectiva histopatología, lo que permitió identificar de forma microscópica las dos entidades. **DISCUSIÓN.** Abordar la diferente etiología, técnicas y exámenes complementarios en el diagnóstico de estas enfermedades, y el tratamiento, sin descuidar el grado de sensibilidad y especificidad de cada tipo de biopsia y el debate de cuál es el método ideal y eficaz. **RESULTADOS.** En cuanto a las características de biopsias de glándulas salivales menores que siguieron su patrón histopatológico de las dos enfermedades, Síndrome de Sjögren y Amiloidosis, con la modificación de tejido glandular y así demostrando la utilidad de la técnica en el diagnóstico confirmatorio. **CONCLUSIÓN.** El uso de la técnica, biopsia de glándula salival menor, fue un método de diagnóstico confirmatorio complementario a estudios de imagenología y laboratorio clínico.

Palabras clave: Síndrome de Sjögren; Amiloidosis; Biopsia; Glándulas salivales; Patología; Mucosa Bucal.

ABSTRACT

INTRODUCTION. The work deals with two diseases with the histopathological description of glandular tissue, which will help us identify and corroborate the diagnosis of Sjögren's Syndrome and Amyloidosis, which, despite being from the same ductal tissue, have very different histopathological characteristics. **OBJECTIVE.** To demonstrate the use of minor salivary gland biopsy in confirmatory diagnoses of autoimmune pathologies such as: Sjögren's Syndrome and Amyloidosis, which, being two distinct entities, have the same structure of affectation. **CLINICAL CASE.** Two histological plates were studied, of a patient with clinical manifestations of Sjögren's Syndrome and of a patient with Amyloidosis; The biopsy of the minor salivary gland and its respective histopathology were performed, which allowed the two entities to be identified microscopically. **DISCUSSION.** To address the different etiology, techniques and complementary examinations in the diagnosis of these diseases, and treatment, without neglecting the degree of sensitivity and specificity of each type of biopsy and the debate of which is the ideal and effective method. **RESULTS** As for the characteristics of minor salivary gland biopsies that followed histopathological pattern of the two diseases, Sjögren's Syndrome and Amyloidosis, with the modification of glandular tissue and thus demonstrating the usefulness of the technique in the confirmatory diagnosis. **CONCLUSION.** The use of the technique, minor salivary gland biopsy, was a confirmatory diagnostic method complementary to imaging and clinical laboratory studies.

Keywords: Sjögren's Syndrome; Amyloidosis; Biopsy; Salivary Glands; Pathology; Buccal Mucosa.

Cómo citar este artículo:

León JA, Lorenty LW, Martínez FH. Biopsia de glándula salival menor en el diagnóstico confirmatorio del Síndrome de Sjögren y Amiloidosis. Cambios rev. méd. 2018; 17(2):89-94

DOI: <https://doi.org/10.36015/cambios.v17.n2.2018.311>

Correspondencia:

OD. Jorge Alberto León Batallas
Julio Moreno y Av. 6 de Diciembre, Quito- Ecuador, 170511.

Correo: jalbcmf@hotmail.com
Teléfono: (593) 969237722
Recibido: 2018-10-25
Aprobado: 2018-12-20
Publicado: 2018-12-28
Copyright: HECAM



INTRODUCCIÓN

El Síndrome de Sjögren es una enfermedad autoinmune crónica cuya principal manifestación clínica es la sequedad oral (xerostomía) y ocular (xeroftalmia), se caracteriza por la infiltración mononuclear progresiva en las glándulas exocrinas y puede afectar una variedad de órganos y sistemas. Se presenta como una enfermedad aislada llamada, como Síndrome de Sjögren primario (SSp) o Síndrome de Sjögren secundario (SSs) cuando se asocia con otra enfermedad autoinmune como Artritis reumatoide (AR), Lupus Eritematoso Sistémico (LES), Esclerosis Sistémica Progresiva (ESP), Enfermedad Inflamatoria del Intestino y Psoriasis, que indican un común mecanismo autoinmune ¹⁻⁵.

El SSp afecta de manera fundamental mujeres durante la cuarta y quinta décadas de vida (proporción; mujer:varón, 9:1), puede presentarse en todas las edades incluidas la infancia; es la segunda enfermedad reumática más frecuente después de la AR ¹⁻³. Además, manifestaciones neurológicas, tales como: esclerosis múltiple y neuropatías (Síndrome del túnel carpiano, depresión, trastornos psiquiátricos) ⁶.

La Amiloidosis proviene de los vocablos griegos “amylon” y “eidos” que quieren decir forma de almidón, descubierta y nombrada de esa manera por R. Virchow (1854). Es una enfermedad rara, en la que se deposita agregados fibrilares insolubles (subunidades protéicas), lo que se llama sustancia amiloide, esta es la responsable de alterar la forma y función de los órganos y tejidos que son afectados por la misma ⁷⁻⁹. Conocida con su triada clínica: (insuficiencia cardíaca idiopática, proteinuria sin diabetes y neuropatía periférica ¹⁰, como limitación del nervio mediano ¹¹.

Se puede clasificar la Amiloidosis de distintas maneras según la proteína fibrilar constituyente, según sean hereditarias o adquiridas, o bien de acuerdo a la distribución del depósito amiloide, en formas localizadas o sistémicas. Los principales tipos de Amiloidosis sistémica son la Amiloidosis primaria (AL) asociada a mieloma múltiple, linfoma no Hodgkin y a proteinuria ^{7-9 12,13}.

La Amiloidosis secundaria (AA), se plantean cuando las condiciones de un pa-

ciente afectado por una enfermedad infecciosa o inflamatoria crónica, de forma progresiva se deterioran y aparecen manifestaciones tales como hepatomegalia, esplenomegalia, malabsorción, enfermedad cardíaca, proteinuria, asociada también a enfermedades como VIH, y/o AR ¹²; las Amiloidosis familiares, y la asociada al depósito de beta-2- microglobulina ^{7,8}.

La biopsia de glándula salival menor es una técnica aplicada para el diagnóstico de SS, Linfoma, Sarcoidosis, Amiloidosis y otras enfermedades del tejido conectivo. Las glándulas salivales menores se distribuyen de forma amplia en la mucosa labial, bucal y palatina de la cavidad oral ¹⁴⁻¹⁶.

Chisholm y Mason introdujeron las biopsias de glándulas salivales labiales en el diagnóstico de SS. ¹⁷ Los cambios patognomónicos se ven en glándulas salivales menores, la biopsia se utiliza en gran medida para ayudar al diagnóstico de estas enfermedades. Las glándulas salivales labiales, en particular, son de fácil accesibilidad, se encuentran por encima de la capa muscular, y están separadas de la membrana de la mucosa oral por una capa delgada de tejido conectivo fibroso ^{14,15}.

CASOS CLÍNICOS

Paciente femenino de 63 años de edad, casada, nacida y reside en la ciudad de Machala, con antecedentes personales de hipertensión arterial secundaria controlada, artritis reumatoide diagnosticada, que llegó al Servicio de Consulta Externa de Reumatología, para control periódico, manifestando sequedad en mucosa oral y ocular con 6 meses de evolución, por lo que es interconsultado el Servicio de Cirugía Maxilofacial, el cual se sospecha cuadro de SS, y se procedió a realizar biopsia de glándulas salivales menores, y descartar diagnósticos presuntivos, como la Psoriasis o LES.

Paciente masculino de 50 años de edad, casado, nacido y reside en la ciudad de Quito, con antecedentes personales de Hipotiroidismo, Miocardiopatía Hipertrofica Infiltrativa con patrón restrictivo de función diastólica, e ingresa con cuadro descompensado de Insuficiencia Cardíaca Congestiva. Además, manifestando sequedad de las mucosas orales, por lo cual es interconsultado el Servicio de Cirugía Maxilofacial por sospecha de Amiloidosis, se realizó biopsia

de glándula salival menor. El Servicio de Medicina Interna realizó Gammagrafía ^{99m}Tc-pirofosfato registrando un resultado de captación cardíaca compatible con Amiloidosis presuntiva, se excluyó biopsia de recto por condición convaleciente y de grasa subcutánea abdominal por condición convaleciente y cuadro de ascitis.

En relación a la técnica quirúrgica de toma de biopsia de los dos pacientes, se utilizó la técnica descrita por Greenspan et al. (1974), en la que se realizó una incisión horizontal, lineal de 1.5cm en la mucosa húmeda, interna del labio inferior, paralela al borde bermellón, lateral a la línea media y a nivel del diente canino. Se extirpó la cantidad de tres glándulas salivales menores de un diámetro aproximado de 3 x 3mm cada una, las que fueron enviadas en solución de formaldehído al Servicio de Anatomía Patológica para su respectivo examen histopatológico ¹⁴.

En la descripción de las placas histopatológicas del primer caso descrito, las muestras fueron teñidas con hematoxilina y eosina para su estudio. Se evidenció una envoltura de infiltrado linfocítico alrededor de los conductos excretores en combinación con la destrucción del tejido acinar que demostró sialoadenitis linfocítica focal, con una escala de Tarpley tipo 1 (esto se define como varios focos linfocíticos que contienen más de 50 linfocitos por 4 mm² de tejido glandular). Como se observó en la Figura 1 y 2.

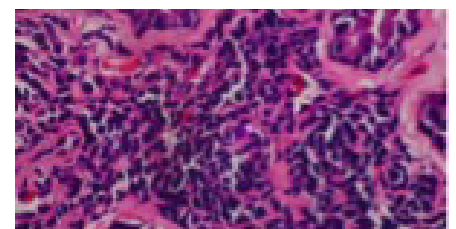


Figura 1. Imagen 100x, presencia de tejido alterado y modificado. Fuente. Laboratorio de Anatomía Patológica. Elaborado por. Autores.

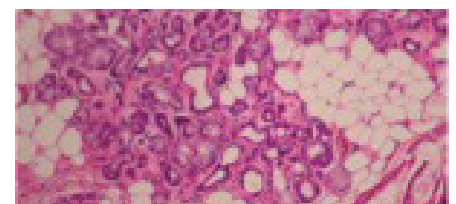


Figura 2. Imagen 200X, se muestra infiltrado linfocítico y destrucción de tejido glandular. Fuente. Laboratorio de Anatomía Patológica. Elaborado por. Autores.

En el segundo caso las muestras fueron examinadas en las secciones teñidas con hematoxilina y eosina con la intención de detectar cambios morfológicos que sugieran la presencia de amiloide en esta coloración de rutina; luego, se estudiaron las secciones teñidas con cristal violeta y con rojo congo utilizando luz polarizada. La muestra con hematoxilina y eosina, la proteína amiloide apareció como una sustancia homogénea y amorfa de color rosado, como se observó en la Figura 3; con el colorante rojo congo presentándose una birrefringencia verde manzana, evidenciado en la Figura 4.

La presencia de amiloide en las glándulas salivales labiales fue registrada como periductual, periacinar, perivascular y/o intersticial. En todas las muestras de glándula, se observó depósitos de amiloides como bandas delgadas y gruesas ubicadas de forma adyacente a la membrana basal, rodeando los conductos inter e intralobulares, dando un patrón periductual.

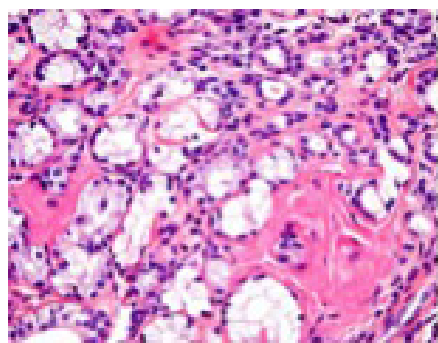


Figura 3. Imagen 200X, cambio de coloración y morfología del tejido glandular.
Fuente. Laboratorio de Anatomía Patológica.
Elaborado por. Autores.

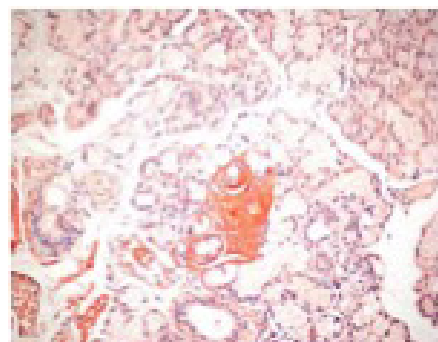


Figura 4. Imagen 200X, característica de la Amiloidosis verde manzana.
Fuente. Laboratorio de Anatomía Patológica.
Elaborado por. Autores.

DISCUSIÓN

La biopsia de glándula salival labial, ha sido considerada uno de los cuatro objetivos en el criterio de clasificación de la American-European Consensus Group's (AECG) y uno de los tres objetivos de la American College Of Rheumatology's (ACR) para el SS¹⁴.

Las diferentes biopsias de órganos como el riñón, corazón e hígado, han tenido una alta sensibilidad pero el riesgo de potencial sangrado ha sido alto. A pesar de que la probabilidad de sangrado excesivo es mínima, porque el suministro arterial al labio es profundo, existe el riesgo de una lesión nerviosa porque las ramas del nervio mental en el labio inferior están de forma contigua a las glándulas salivales menores¹². Puede ser difícil cosechar un número suficiente de glándulas salivales labiales en submucosa atrófica de pacientes.

Además, la pérdida sensorial permanente de la mucosa del labio inferior, ocurre en 1,0-10,0% de los pacientes. Pijpe y colaboradores informaron la pérdida sensorial en el 6,0% de los pacientes después de la biopsia labial, mientras que no se observó pérdida sensorial permanente después de una biopsia parotídea¹⁴. No se tuvo lesiones nerviosas en los pacientes, se asumió que es por el suministro nervioso del labio inferior en la zona de la mucosa es dado por ramos muy pequeños y sin importancia anatómica.

Desde el punto de vista del procedimiento quirúrgico, esta técnica ha sido simple, requiere un mínimo de instrumental, se ha realizado en muy poco tiempo bajo anestesia local y por consulta externa. Las ventajas adicionales e importantes a señalar han sido que están libre de complicaciones graves, con un mínimo de molestias, fue bien aceptado por los pacientes¹⁴.

Se ha realizado la toma con un área glandular de al menos 4 mm², de preferencia entre 10-20 mm² para asegurar una muestra representativa¹⁸. En una población normal, la biopsia labial resultó en el 6,0-9,0% de diagnósticos falsos positivos; 18,0-40,0% de los pacientes con un diagnóstico clínico de SS han tenido una biopsia labial negativa, que dió como resultado una sensibilidad de 60,0-82,0% y

una especificidad de 91,0-94,0% (2,14). De acuerdo con la clasificación de los criterios ACR, la biopsia labial ha tenido una sensibilidad del 89,8% (intervalo de confianza del 95,0% y una especificidad menor de 74,3%, si existe el fracaso de la biopsia labial, podemos utilizar la biopsia de la glándula parotídea, ya que nos brinda mayor área de muestra, con ventaja de realizar repetidas tomas, pero con riesgos de lesión del nervio facial o fistula salival¹⁴. El aspecto ecográfico característico de la glándula salival parotída de un paciente con SS avanzado mostró áreas negras y líneas blancas en lugar del aspecto gris normal¹⁹. Un estudio identificó también depósitos amiloide en la glándula parotída con diagnóstico imagenológico (TC contrastada, RMN), con manifestaciones de dolor e inflamación en la región¹³.

Una comparación de la biopsia de la glándula sublingual con biopsia de la glándula labial demostró que la sensibilidad de la biopsia de la glándula sublingual fue mejor que la de la biopsia de la glándula labial, mientras que la especificidad de esta última fue mejor que la de la primera.

En cuanto a las complicaciones postoperatorias, puede colocarse una sutura y aumentar el riesgo de ligadura del conducto de Wharton y provocar hinchazón en el piso de la boca, una alternativa podría ser la colocación cuidadosa de uno a dos puntos de sutura o sin la misma¹⁴. Las complicaciones más frecuentes de la biopsia de la glándula labial son hipoestesia, hematoma externo, hinchazón local, granulomas, queloides, suturas fallidas y dolor local^{12,14}.

Las complicaciones en los pacientes fueron, la inflamación y equimosis peri labial producto de la misma cirugía, teniendo su fase resolutive en los días posteriores. La Amiloidosis es una enfermedad compleja que comprende cerca de 20 síndromes clínicos distintos, que pueden ser adquiridos o hereditarios, que resultan de la presencia de depósitos de la sustancia amiloide en los diferentes tejidos¹³.

En la actualidad, no existe una prueba clínica sencilla que haya permitido establecer con total seguridad el diagnóstico de Amiloidosis, por lo que el diagnóstico

definitivo de esta entidad continúa supeditado a la demostración, mediante coloraciones especiales, de la proteína fibrosa amiloide en especímenes de biopsias^{13,9}.

Se sugiere con nuevos estudios la biopsia de piel normal que podría ser usada para establecer el diagnóstico de Amiloidosis Sistémica con una buena sensibilidad del 100,0%, logrando una tasa de éxito del 28,6%, ya que los depósitos amiloides estarían localizados a lo largo de la membrana basal de las glándulas sudoríparas¹².

La Amiloidosis a nivel oral se deposita en mucosa oral y lengua¹³, se puede producir hasta en un 40% de las formas primarias, pero son raras en las secundarias, y muy raras en las formas localizadas. El grado de sensibilidad de la biopsia estará de forma directa, relacionado con el órgano afectado¹³. La biopsia de glándula salival menor revela un 68,4% de depósitos amiloide en pacientes¹² con una especificidad del 100,0%.

Estudios recientes han demostrado que la biopsia de glándula salival menor tiene una sensibilidad del 89%, similar o incluso mayor que la biopsia de médula ósea del 77% y biopsias de grasa del 72%, por lo que se recomienda como un sitio de biopsia de primera elección para diagnosticar la Amiloidosis primaria¹³.

El diagnóstico presuntivo y la decisión de solicitar una biopsia de glándula salival menor para descartar Amiloidosis juega un papel importante el criterio clínico para confirmar el diagnóstico^{8,13}.

La biopsia debe realizarse en órganos donde exista sospecha de infiltración amiloide como riñón en proteinuria, grasa abdominal, mucosa intestinal o rectal con síndrome de malabsorción, enfermedades inflamatorias crónicas. Es importante recalcar en caso de pacientes con síndrome nefrótico, la histopatología es negativa¹³.

En el segundo caso la toma de muestra de glándula salival menor se realizó por el riesgo sistémico y quirúrgico del paciente al ser sometido a la obtención de una muestra renal, y de igual manera en la toma de grasa subcutánea abdominal.

Si bien se reconoce que la biopsia renal es el mejor método para diagnosticar

Amiloidosis secundaria, se debe señalar que dicha biopsia constituyó un procedimiento invasivo que produce malestar, riesgo de infección y hemorragia, además que la técnica refiere algún grado de complejidad; por estas razones se propuso biopsias de otros sitios tales como tejido glandular, piel, recto y grasa abdominal subcutánea, y un nuevo estudio de diagnóstico precoz de Amiloidosis con biopsia de ligamento en Síndrome del Túnel Carpiano^{7, 11-13}.

RESULTADOS

Se obtuvieron características histológicas modificadas, alteradas en el tejido glandular salival, lo que llevo a confirmar los diagnósticos de dos diferentes enfermedades autoinmunes, que a pesar, de que se obtuvo sus muestras de un mismo tejido y demostrando que la patología continua su común patrón histopatológico.

Demostrando el beneficio del uso de la biopsia de glándula salival menor en diagnósticos confirmatorios de patologías como son: el Síndrome de Sjögren y Amiloidosis, que al ser dos entidades distintas, tienen una misma estructura de afectación, y como manifestación clínica de los cuadros fue la sequedad de la mucosa oral, asociadas a enfermedades autoinmunes en el cuadro de SS y enfermedades cardiacas y renales en el cuadro de Amiloidosis.

CONCLUSIONES

Luego de verificar datos bibliográficos y resultados clínicos demostró que la biopsia de glándulas salivales menores, constituyó un versátil, eficaz y seguro método de diagnóstico de Síndrome de Sjögren y Amiloidosis. Siendo un método de diagnóstico de alta confiabilidad, que estuvo respaldado por estudios complementarios adicionales, como son: la imagenología en Amiloidosis y laboratorio clínico de anticuerpos específicos en Síndrome de Sjögren.

La utilización de la biopsia labial en los casos, en los que se sospechó la presencia de estas enfermedades, siendo la mejor alternativa, ya que la evaluación de los resultados condujo a establecer en definitiva la validez como método de diagnóstico confirmatorio.

ABREVIATURAS

SS: Síndrome de Sjögren; SSp: Síndrome de Sjögren primario; SSs: Síndrome de Sjögren Secundario; AR: Artritis Reumatoide; LES: Lúpus Eritematoso Sistémico; ESP: Esclerosis Sistémica Progresiva; AL: Amiloidosis Primaria; AA: Amiloidosis Secundaria; AECG: American – European Consensus Group's; ACR: American College Of Rheumatology's; TC: Tomografía Computarizada; RMN: Resonancia Magnética Nuclear. OD: Odontólogo.

CONTRIBUCIÓN DE LOS AUTORES

JL y LL: Concepción y diseño del trabajo. Análisis e interpretación de datos. Redacción del manuscrito. Recolección y obtención de resultados. FM: Revisión crítica del manuscrito. Aprobación de su versión final. JL, LL, FM: Todos los autores leyeron y aprobaron la versión final del trabajo.

INFORMACIÓN DE LOS AUTORES

León Batallas Jorge Alberto, Postgradista de Cirugía Maxilofacial, Hospital de Especialidades Carlos Andrade Marín, Quito-Ecuador, ORCID ID 0000-0003-0031-0730.

Lorenty Ruiz Luigy Wladimir, Postgradista de Cirugía Maxilofacial, Hospital de Especialidades Carlos Andrade Marín, Quito-Ecuador, ORCID ID 0000-0003-0462-6089.

Martínez Arboleda Fabián Hernán, Médico Tratante de Cirugía Maxilofacial, Hospital Carlos Andrade Marín, Quito-Ecuador, ORCID ID 0000-0002-3453-8963.

DISPONIBILIDAD DE DATOS Y MATERIALES

Los datos fueron obtenidos de fuentes bibliográficas de uso libre y limitado. La información recolectada está disponible bajo requisitos. Los autores cuentan con los consentimientos escritos de los pacientes, para la utilización de la información recolectada.

APROBACIÓN DEL COMITÉ DE ÉTICA Y CONSENTIMIENTO PARA PARTICIPACIÓN

El artículo científico fue aprobado por pares y por el Comité de Ética de Investigación en Seres Humanos – CEISH/HECAM.

CONSENTIMIENTO PARA PUBLICACIÓN

La publicación fue aprobada por el Consejo Editorial del HECAM

FINANCIAMIENTO

La fuente económica de esta investigación fue provista por recursos propios de los autores.

CONFLICTO DE INTERESES

El autor no reporta ningún conflicto de interés.

AGRADECIMIENTO

Los agradecimientos de este trabajo son para el Departamento de Estomatología y Maxilofacial y al Departamento de Anatomía Patológica del HECAM, cabe mencionar, a la Dra. Teresa Ponce y al Dr. Asiselo Boadas, por la colaboración en la gestión de los datos de los pacientes y sus imágenes histopatológicas. Un agradecimiento especial a las autoridades, funcionarios por brindarnos todo el apoyo y facilidades para el desarrollo del mismo, por la correcta guía que se nos han brindado.

REFERENCIAS BIBLIOGRÁFICAS

- Luzmila J, Villarreal A, Ceceñas L, Salas J. Síndrome de Sjögren (SS), revisión del tema y saliva como método diagnóstico. *Gaceta Médica de México*[Internet]. 2016[cited 2018 Sep 10];152:371-80. ISSN: 0016-3813. Disponible en: https://www.anmm.org.mx/GMM/2016/n3/GMM_152_2016_3_371-380.pdf
- Kramer JM. Early events in Sjögren's Syndrome pathogenesis: The importance of innate immunity in disease initiation. *Cytokine*[Internet] 2014[cited 2018 Sep 10]; 67:92-101. Doi: 10.1016/j.cyto.2014.02.009. Available from: <https://www.ncbi.nlm.nih.gov/pubmed/24656928>
- Reksten T, Lessard C, Sivils K. Genetics in Sjögren Syndrome. *Rheumatic Disease Clinics of North America*. 2016;42(3): 435-447. DOI:10.1016/j.rdc.2016.03.003. Available from: <https://europepmc.org/abstract/med/27431346>
- Hashimi I, Roselyn D. Sjögren's Syndrome. In Michael Caplan (ed), Reference Module in Biomedical Research[Internet]. 2014[cited 2018 Sep 11]:1-6. DOI:<http://dx.doi.org/10.1016/B978-0-12-801238-3.05302-2>. Available from: <http://hdl.handle.net/10504/85768>
- Margaretten M. Neurologic Manifestations of Primary Sjögren Syndrome. *Rheum Dis Clin North Am*[Internet]. 2017 Nov[cited 2018 Sep 15];43(4):519-529 : DOI:10.1016/j.rdc.2017.06.002. Epub 2017 Aug 23. Available from: <https://www.ncbi.nlm.nih.gov/pubmed/29061239>
- Cadiñanos J, Costa R, Trujillo D, Real D. Amiloidosis sistémica secundaria AA. *Medicina Clínica*[Internet]. 2014[cited 2018 Sep 14];144(7). DOI: 10.1016/j.medcli.2014.05.024. Available from: https://www.researchgate.net/publication/263893620_Amiloidosis_sistemica_secundaria_AA
- Medina D, Quiroz R, Caliope E, Paredes O, Aranda E, Barrios J, Cortez S. Amiloidosis Sistémica. *Dermatología Revista Mexicana*[Internet]. 2015 Mayo-Junio[cited 2018 Sep 14];59(3):208-218. Disponible en: <https://www.medigraphic.com/pdfs/derrevmex/rmd-2015/rmd153e.pdf>
- Desport E, Bridoux F, Sirac C, Delbes S, Bender S, Fernandez B, et al. Al amyloidosis. *Orphanet J Rare Dis*[Internet]. 2012 Aug 21[cited 2018 Sep 25];7:54. doi: 10.1186/1750-1172-7-54. PubMed PMID: 22909024; PubMed Central PMCID: PMC3495844. Available from: <https://www.ncbi.nlm.nih.gov/pmc/articles/PMC3495844/>
- González V, García R, Mateos V. Amiloidosis primaria. *Medicina Clínica*. *Medicina Clínica*[Internet]. 2016 Apr[cited 2018 Sep 15];147(3) DOI: 10.1016/j.medcli.2016.02.018. Available from: https://www.researchgate.net/publication/301305489_Amiloidosis_primaria
- Fernández J, Rodríguez O, Sánchez S, Ramos L. Diagnóstico precoz de amiloidosis sistémica mediante biopsia del ligamento transverso del carpo durante la cirugía del Síndrome del Túnel Carpiano. *Medicina Clínica*[Internet]. 2017 May[cited 2018 Oct 10]. DOI: 10.1016/j.medcli.2016.10.046. Disponible en: <https://www.elsevier.es/es-revista-medicina-clinica-2-articulo-diagnostico-precoz-amiloidosis-sistemica-mediante-S0025775316306352>
- Letter to the Editor. Minor salivary gland biopsy is more effective than normal appearing skin biopsy for amyloid detection in systemic amyloidosis: A prospective monocentric study. *European Journal of Internal Medicine*[Internet]. 2018[cited 2018 Oct 20]; 57:20-21. DOI: 10.1016/j.ejim.2018.07.026. Available from: [https://www.ejinme.com/article/S0953-6205\(18\)30316-9/pdf](https://www.ejinme.com/article/S0953-6205(18)30316-9/pdf)
- Gareb B, Perry M, Tradous J. Isolated light chain amyloidosis involving the parotid gland: A case report. *Journal of Oral and Maxillofacial Surgery*. *J Oral Maxillofac Surg*[Internet]. 2018 Sep[cited 2018 Oct 20];76(9):1917-1924. DOI: 10.1016/j.joms.2018.03.003. Epub 2018 Mar 8. Available from: <https://www.ncbi.nlm.nih.gov/pubmed/29601788>
- Delli K, Vissink A, Spijkervet F. Salivary Gland Biopsy for Sjögren's Syndrome. *Oral Maxillofac Surg Clin North Am*[Internet]. 2014 Feb[cited 2018 Oct 20];26(1):23-33. DOI: 10.1016/j.coms.2013.09.005. Available from: <https://www.ncbi.nlm.nih.gov/pubmed/24287191>
- Guellec D, Cornec D, Joulin S, Marhadour T, Marcourelles P, Pers J, Saraux A, Devauchelle V. Diagnostic value of labial minor salivary gland biopsy for Sjögren's syndrome: A systematic review. *Autoimmunity Reviews*. *Autoimmunity Reviews*[Internet]. 2012 Aug 12[cited 2018 Oct 15], 12(3):416-420] Doi: 10.1016/j.autrev.2012.08.001. Available from: <https://www.ncbi.nlm.nih.gov/pubmed/22811111>

- lable from: <https://europepmc.org/abstract/med/22889617>
15. López R, Castro M, Hernández G. Oral involvement in patients with primary Sjögren's syndrome. Multidisciplinary care by dentists and rheumatologists *Reumatología clínica*[Internet]. 2015 Nov-Dec[cited 2018 Oct 21]; 11(6):333–406. DOI:10.1016/j.reuma.2015.03.010. Available from: <https://www.reumatologiaclinica.org/en-afectacion-oral-el-paciente-con-articulo-resumen-S1699258X15000571>
 16. Turner M. Salivary gland disease in Sjögren's syndrome: sialoadenitis to lymphoma. *Oral Maxillofac Surg Clin North Am*[Internet]. 2014 Feb[cited 2018 Sep 22];26(1):75-81. DOI: 10.1016/j.coms.2013.09.006. Available from: <https://www.ncbi.nlm.nih.gov/pubmed/24287195>
 17. Spijkervet F, Haacke E, Kroese F, Bootsma H, Vissink A. Parotid Gland Biopsy, the Alternative Way to Diagnose Sjögren Syndrome. *Rheum Dis Clin N Am*[Internet]. 2016[cited 2018 Nov 27]; 42:485–499. DOI: 10.1016/j.rdc.2016.03.007. Available from: <https://www.ncbi.nlm.nih.gov/pubmed/27431350>
 18. Aljanobi H, Sabharwal A, Krishnakumar B, Kramer J. Is it Sjögren's Syndrome or Burning Mouth Syndrome? Distinct pathoses with similar oral symptoms. *Oral Surgery, Oral Medicine, Oral Pathology and Oral*[Internet]. 2017[cited 2018 Nov 29]. DOI: 10.1016/j.oooo.2017.01.005. Available from: <https://www.ncbi.nlm.nih.gov/pmc/articles/PMC6025751/>
 19. Bowman S, Rao V, Dumusc A. Sjögren's syndrome. *Medicine*. 2018 Feb; 46(2):126–130 Doi: 10.1016/j.mpmed.2017.11.002. Available from: [https://www.medicinejournal.co.uk/article/S1357-3039\(17\)30298-0/ppt](https://www.medicinejournal.co.uk/article/S1357-3039(17)30298-0/ppt)
 20. Krupa M, Nguyen R, Revels J, Johnson L. Technetium-99m pyrophosphate cardiac SPECT in endomyocardial biopsy negative cardiac amyloidosis. *Radiology Case Reports*[Internet]. 2018[cited Dec 15]; 13: p. 925-928. Doi:10.1016/j.radcr.2018.06.012. Available from: <https://www.ncbi.nlm.nih.gov/pmc/articles/PMC6073076/>