



## ESTUDIO DE REVISIÓN

Aspectos clínicos asociados al diagnóstico y tratamiento de la aspergilosis laríngea en pacientes inmunocompetentes.

Clinical aspects associated with the diagnosis and treatment of laryngeal aspergillosis in immunocompetent patients.

Oswaldo Sebastián Huilca Villena<sup>1</sup>.

CAMBios. 2022, v.21 (2): e801

<sup>1</sup>Hospital General Docente de Calderón. Área de Otorrinolaringología. Quito-Ecuador.

sebastianhuilca@gmail.com

ORCID: <https://orcid.org/0000-0003-1994-8072>

### Correspondencia autor:

Dr. Oswaldo Sebastián Huilca Villena

Av. De los Cedros Oe2-192 y Av. Real Audiencia de Quito – Ecuador

Código Postal: 170303

Teléfono (593) 983633818

Copyright: ©HECAM

## RESUMEN

Recibido: 2022-05-13 Aprobado: 2022-12-07 Publicado: 2022-12-30

**INTRODUCCIÓN.** La aspergilosis laríngea en individuos inmunocompetentes, aunque rara, se reporta cada vez con más frecuencia; por lo cual, es necesario comprender mejor los aspectos clínicos y terapéuticos más adecuados para abordar su atención. **OBJETIVO.** Documentar los aspectos clínicos asociados al diagnóstico y el tratamiento de la aspergilosis laríngea en sujetos inmunocompetentes. **METODOLOGÍA.** Se realizó un estudio Bibliográfico Narrativo de carácter retrospectivo, donde se evaluaron los casos clínicos reportados de personas inmunocompetentes con aspergilosis laríngea desde el año 1983 hasta el 2022. Se hizo una revisión bibliográfica en las bases de datos PubMed/Medline y ScienceDirect, y se incluyeron todos los casos reportados en sujetos inmunocompetentes. **RESULTADOS.** Se identificaron 30 casos clínicos que cumplieron con los criterios de inclusión dentro de un grupo de 586 artículos revisados. El patógeno más reportado fue *Aspergillus fumigatus* y la evaluación histopatológica la principal herramienta para diagnosticar la aspergilosis. Se reportaron más casos en mujeres con un 58%. La mayor incidencia se observó en sujetos entre 20 y 49 años de edad. Los síntomas más comunes fueron disfonía, disnea y tos. El tratamiento farmacológico empleado actualmente es el Itraconazol seguido por el Voriconazol. **CONCLUSIONES.** La evidencia reportada mostró que la aspergilosis laríngea en pacientes inmunocompetentes podría estar dejando de ser un evento “poco común” por lo que debe prestarse más atención a su diagnóstico y tratamiento.

**Palabras clave:** Aspergilosis/ tratamiento farmacológico; Terapéutica; Diagnóstico; *Aspergillus fumigatus*; Inmunocompetencia; Enfermedades de la Laringe

## ABSTRACT

**INTRODUCTION.** Laryngeal aspergillosis in immunocompetent individuals, although rare, is reported with increasing frequency; therefore, it is necessary to better understand the most appropriate clinical and therapeutic aspects to address its care. **OBJECTIVE.** To document the clinical aspects associated with the diagnosis and treatment of laryngeal aspergillosis in immunocompetent subjects. **METHODOLOGY.** A retrospective Narrative Bibliographic study was performed, where clinical case reports of immunocompetent subjects with laryngeal aspergillosis from 1983 to 2022 were evaluated. A literature review was performed in PubMed/Medline and ScienceDirect databases, and all reported cases in immunocompetent subjects were included. **RESULTS.** Thirty clinical cases that met the inclusion criteria were identified from a pool of 586 articles reviewed. The most reported pathogen was *Aspergillus fumigatus* and histopathologic evaluation the main tool for diagnosing aspergillosis. More cases were reported in women with 58%. The highest incidence was observed in subjects between 20 and 49 years of age. The most common symptoms were dysphonia, dyspnea and cough. The pharmacological treatment currently used is Itraconazole followed by Voriconazole. **CONCLUSIONS.** The evidence reported showed that laryngeal aspergillosis in immunocompetent patients may no longer be a “rare” event and more attention should be paid to its diagnosis and treatment.

**Keywords:** Aspergillosis/drug therapy; Therapeutics; Laryngeal Diseases; Diagnosis; *Aspergillus fumigatus*; Immunocompetence; Laryngeal Diseases.

## CAMBios

<https://revistahcam.iess.gob.ec/index.php/cambios/issue/archive>

e-ISSN: 2661-6947

Periodicidad semestral: flujo continuo

Vol. 21 (2) Jul-Dic 2022

revista.hcam@iess.gob.ec

DOI: <https://doi.org/10.36015/cambios.v21.n2.2022.801>



Esta obra está bajo una licencia internacional Creative Commons Atribución-NoComercial

## INTRODUCCIÓN

La aspergilosis laríngea (AL) en individuos inmunocompetentes, aunque rara, se ha incrementado con los años y su presentación clínica simula un proceso premaligno o maligno de la laringe<sup>1</sup>. Una evaluación clínica precisa y un tratamiento adecuado son necesarios debido a que no existen guías de práctica clínica sobre la AL en individuos sin deficiencias inmunológicas. Del género *Aspergillus*, 40 especies se asocian a infecciones en humanos, y *Aspergillus fumigatus*, *A. niger* y *A. flavus*, son las más virulentas, además que se asocian con la AL en sujetos no inmunocomprometidos<sup>2</sup>.

Las aspergilosis pueden ser invasivas, crónicas y alérgicas<sup>3</sup>. Distinguir entre la colonización de *Aspergillus* y la enfermedad, sirve en el diagnóstico precoz, y para comenzar un tratamiento no invasivo<sup>4</sup>. En individuos inmunocompetentes, la aspergilosis invasiva, se produce como consecuencia de un diagnóstico tardío, y en el que también inciden otros factores iatrogénicos<sup>5</sup>.

Por su parte, la AL aislada o primaria, no se debe a inmunosupresión sistémica; esta, desarrolla en pacientes inmunocompetentes que se ven afectados por factores que alteran la condición normal de la laringe, como: abuso de las cuerdas vocales, hábito de fumar, sexo oral, entre otros; lo que ocasiona alteración de la flora microbiana normal de la laringe que facilita el crecimiento del hongo. El bajo grado de infección y la aparición tardía de hallazgos clínicos, puede llevar a la condición invasiva de la infección<sup>5</sup>. La aspergilosis alérgica se manifiesta, generalmente en pacientes con historial de asma y de sinusitis recurrente, por lo que se puede presentar como sinusitis alérgica o aspergilosis broncopulmonar alérgica<sup>6</sup>.

Desafortunadamente las guías de práctica clínica se centran en sujetos con aspergilosis invasiva, por lo que aquellos sujetos inmunocompetentes con AL son sub diagnosticados. De ahí que se necesiten elementos clínicos que permitan tener una alta sospecha de la AL en individuos inmunocompetentes<sup>7</sup>. No obstante, a pesar que esta infección en pacientes inmunocompetentes, cursa sin una sintomatología aparente<sup>8</sup>, se sabe que los principales síntomas destacables en estos pacientes son: disfonía, disnea y/o fatiga vocal y odinofagia<sup>5</sup>.

El diagnóstico diferencial de AL, se efectúa con evaluaciones microbiológicas o clínicas, por lo que, se requiere de la toma de biopsias para realizar un análisis histopatológico y un cultivo en el laboratorio que permita la identificación del hongo. En el tiempo reciente se ha comenzado a utilizar técnicas de PCR para concretar el diagnóstico<sup>5</sup>. La identificación en el laboratorio se basa en la observación de las hifas del *Aspergillus* sp. mediante tinciones específicas, por su parte, los cultivos son más utilizados si se tiene la previa sospecha de una infección por hongos, pero la similitud a lesiones malignas vuelve frecuente la utilización de la histopatología<sup>9</sup>. *Aspergillus fumigatus* es reportada en un 70% de los casos<sup>2</sup>.

Las opciones de tratamiento conservador y no conservador pueden ser diversas; esto dificulta la toma de decisiones sobre cómo abordar este aspecto<sup>10</sup>, que puede abarcar desde las resec-

ciones quirúrgicas hasta terapias antimicóticas generales o específicas<sup>5</sup>. En todo caso, al ser una afección poco reportada en pacientes inmunocompetentes, se vuelve necesario recopilar información bibliográfica que permita conocer la tendencia en el uso de fármacos para su tratamiento, por lo que el objetivo de la presente investigación fue el de documentar los aspectos clínicos asociados al diagnóstico y el tratamiento de la AL en sujetos inmunocompetentes.

## MATERIALES Y MÉTODOS

La presente investigación posee un enfoque descriptivo retrospectivo, cualitativo no experimental, y está basado en una revisión narrativa. No se comprobó ningún tipo de hipótesis.

La población de estudio, estuvo conformada por todos los reportes de casos clínicos de pacientes inmunocompetentes con AL que se encuentran publicados en las bases de datos de bibliografía científica consideradas para esta revisión. Se encontró información que data del año 1983 hasta publicaciones del año 2022. La muestra definitiva quedó conformada por modalidades de publicación del tipo “Reportes de casos clínicos”, en seres humanos, que registraron el tratamiento de la AL empleado, y asociados a pacientes inmunocompetentes. Fueron excluidos los documentos que no cumplieran al menos con uno de los siguientes criterios: estudios distintos a “reportes de casos clínicos”, estudios realizados en animales, casos reportados en pacientes inmunocomprometidos y estudios o casos que no mencionen el tratamiento aplicado. La obtención de los datos se fundamentó en los parámetros planteados por el método PRISMA para la realización de revisiones bibliográficas<sup>11</sup>. Se definió un protocolo de búsqueda, los casos se obtuvieron en las bases de datos PubMed/MEDLINE, y Science Direct, empleando los criterios de búsqueda mostrados en la Tabla 1.

**Tabla 1. Estrategias de búsqueda**

Base de datos	Criterio de búsqueda
PubMed / MEDLINE	(((((aspergillosis[Title/Abstract]) AND (laryngeal[Title/Abstract])) AND (immunocompetent[Title/Abstract])) OR (aspergillosis[Title/Abstract]) AND (immunocompetent[Title/Abstract])) OR (laryngeal[Title/Abstract]) AND (aspergillosis[Title/Abstract]))
ScienceDirect	aspergillosis AND laryngeal AND immunocompetent OR aspergillosis AND immunocompetent OR laryngeal AND aspergillosis

**Fuente. Base de datos de la investigación. Elaborado por. Autor.**

En los buscadores, además de los términos indicados, se implementó un único filtro, que fue “Casos de estudio” (Study Cases), con lo cual, quedaron excluidas todas las publicaciones que no fueran un reporte de un caso clínico. No se implementaron límites en cuanto a la fecha de publicación ni el idioma de los artículos seleccionados.

Luego de la primera selección, se procedió a la revisión de cada artículo, y se descartaron aquellos que en el título y/o resumen se evidenció que no trataban sobre aspergilosis laríngeas en sujetos inmunocompetentes. En una nueva revisión de los artículos restantes, se verificó que el contenido se refiera y concuerde con los criterios de selección, a saber: reporte del tratamiento empleado, identificación del patógeno y desenlace del tratamiento de la infección. Los datos asociados a cada reporte fueron incluidos en una base de datos creada en el programa Excel. Los datos obtenidos fueron presentados en forma de tablas y gráficos y se mostraron las características más relevantes asociadas al tema. Se documentaron también las causas de exclusión de los estudios.

## RESULTADOS Y DISCUSIÓN

Se logró identificar un total de 576 publicaciones. En adición, 11 reportes fueron localizados como citas en dichas publicaciones; éstas no se encontraban dentro de las búsquedas en PubMed / MEDLINE o ScienceDirect, y dado que contenían los criterios de elegibilidad, fueron totalizados dentro de la evaluación. En la Figura 1 se muestra un resumen descriptivo del proceso de búsqueda y selección de los artículos asociados con el tema de estudio. Del total de estudios identificados, 557 fueron eliminados por diversas causas, entre las que destacan los casos donde no se evaluaron aspergilosis de tipo laríngeo, y donde la afección

fúngica no era causada por *Aspergillus* sp.; tres artículos se descartaron por no hacer referencia al tratamiento implementado para el cuadro micótico.

En la Tabla 2 se observan las características principales de los estudios que se incluyeron en la presente revisión bibliográfica. En total, se localizaron 28 reportes que sumaban un total de 30 pacientes en un lapso de tiempo de 38 años (desde el primer reporte localizado en el año 1983 hasta el año 2022). Se observó, es que en años recientes fue común encontrar más reportes por año, aunque en la actualidad la frecuencia sigue siendo baja, por lo que el evento de infección laríngea por aspergilosis en pacientes inmunocompetentes podría seguir considerándose como raro, lo que no implica que la AL no ocurra en mayor cantidad de veces; solo deja espacio para suponer que algunos casos pueden ser identificados y no son reportados en la literatura clínica y/u ocurren, pero el mismo sistema inmune de los afectados enfrenta la infección de manera satisfactoria antes de que el paciente estime necesaria una valoración médica de especialidad.

Se puede apreciar en la Tabla 2 que en el 33,33% de los casos, los pacientes presentaban una condición predisponente para los casos de laringitis fúngica en pacientes inmunocompetentes como: uso prolongado de esteroides inhalados, radioterapias previas, tabaquismo<sup>12</sup>, entre otros.

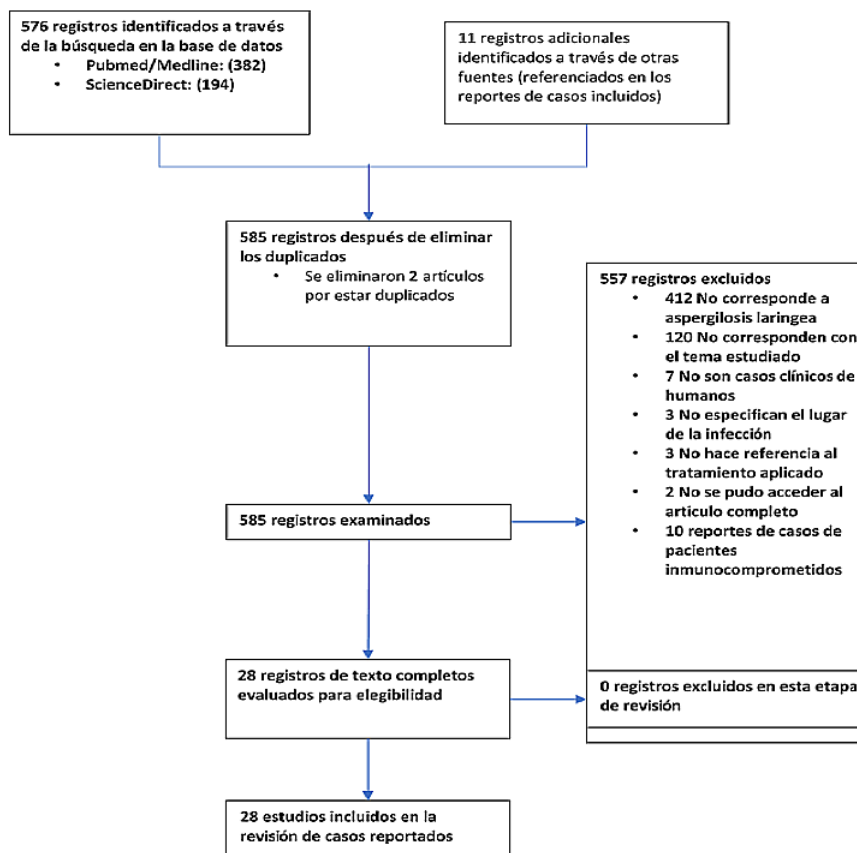


Figura 1. Diagrama de flujo de la revisión documental.

Fuente. Base de datos de la investigación. Elaborado por. Autor.

Autor	n	Síntomas	Antecedentes de interés	Método Dx	Patógeno	Tratamiento indicado	Curación (semanas)
Kheir, S. y col. <sup>16</sup>	1	Disfonía	Fumador	LC, AH, CM	Aspergillus spp.	EL + Nistatina	40
Benson-Mitchell R, y col. <sup>6</sup>	1	Disfonía		AH	Aspergillus spp	EL	8
Brent R. y col. <sup>17</sup>	1	Disfonía y disnea	Cáncer de laringe tratada con radioterapia	LC, AH, CM	A. fumigatus	Laringotomía total	No indica
Beust L, y col. <sup>18</sup>	2	Disfonía	---	AH	Aspergillus spp	Caso 1: Anfotericina B. Caso 2: Anfotericina B IV + Itraconazol	3
Fairfax, A. y col. <sup>19</sup>	1	Afonía	Asma crónica con tratamiento en curso	BC, AH	A. fumigatus	STC + anfotericina tópica (10 mg cuatro veces al día)	14
Dean CM, y col. <sup>20</sup>	1	Disfonía y fatiga vocal	---	AH	Aspergillus spp.	Fluconazol	3
Ogawa, Y. y col. <sup>21</sup>	1	Disfonía	Radioterapia y diabetes	LC, AH, CM	Aspergillus spp.	EL, Itraconazol (x 2 meses) + Anfotericina B	8
Ran, Y. y col. <sup>22</sup>	1	Disfonía, tos, disnea, obstrucción y dolor nasal, sequedad y dolor nasal	---	LC, AH, CM, PCR	A. fumigatus	Itraconazol oral (20 ml 2 x día) x 4 semanas	2
Liu, Y. y col. <sup>23</sup>	2	Disfonía	---	AH	A. fumigatus	Caso 1: Itraconazol. Caso 2: Itraconazol + cirugía	4
Doloi, P. y col. <sup>24</sup>	1	Disfonía y tos	---	LC, AH, CM	A. fumigatus	Itraconazol oral (100 mg)/ día x 3 semanas	3
Ran. Y col. <sup>25</sup>	1	Disfonía, fatiga vocal, tos y, vómitos	---	LC, AH, CM, PCR	A. fumigatus	Itraconazol oral (20 ml 2 x día x 14 días)	2
Ran, Y. y col. <sup>14</sup>	1	Disfonía, tos, taquipnea	Paciente reporta antecedentes de prácticas de sexo oral	LC, AH, CM, PCR	A. fumigatus	Itraconazol oral (20 ml 2 x día x 5 días)	1
Darley, D. y col. <sup>26</sup>	1	Disfonía	Asma con su tratamiento	LC, AH, CM	A. ssp.	Itraconazol	12
Gangopadhyay, M, y col. <sup>27</sup>	1	Disfonía	---	AH	A. niger	Itraconazol	No indica
Qu, W. y col. <sup>28</sup>	1	Picazón, secreción nasal, fiebre, disnea	---	FB, TM, AH, CM	A. fumigatus	Voriconazol (200 mg 2 x día)	16
Chen, Z. y col. <sup>29</sup>	1	Disfonía y disnea	---	LC; AH, CM	Aspergillus spp.	Voriconazol + Itraconazol	3
Villanueva y col. <sup>30</sup>	1	Disfonía y tos	---	LC; AH	Aspergillus spp.	Voriconazol (400 mg al día x 1 mes)	4
Saha, A. y col. <sup>31</sup>	1	Disfonía	Asma (tratamiento activo), abuso vocal	LC; AH, CM	A. fumigatus	EL, STC, Voriconazol (200 mg 2 veces al día x 8 días)	2
Law, R. y Reyes, S. <sup>32</sup>	1	Disfonía	Asma (tratamiento activo)	CAO, AH	Aspergillus. spp	STC, Voriconazol (cinco meses)	20
Swain S. y Sahu, M. <sup>15</sup>	1	Disfonía	El paciente es flautista	LC, AH, CM	A. fumigatus	Itraconazol (100 mg x 2 x día x 3 semanas)	3
Swain, S. y col. <sup>33</sup>	1	Disfonía	Uso de inhaladores con corticoides	LC, AH, CM	A. fumigatus	Itraconazol (50 mg x 2 x día x 3 semanas)	3
Dutta M, y col. <sup>13</sup>	1	Disfonía y dolor de garganta	---	AH	A. fumigatus	Itraconazol	4
Subramanya S. y col.	1	Disfonía y tos	---	AH, PCR	A. fumigatus	Itraconazol	4
Wisniewski-Yáñez y col. <sup>34</sup>	1	Fiebre, tos, rinorrea, Disfonía, disnea, dolor	---	LC, AH, CM	A. fumigatus	Voriconazol (6mg/kg x 12h x 2 dosis, luego 4mg/kg x 12h. Y luego voriconazol oral (200 mg x 12 h)	No indica
Khan, S. y col. <sup>35</sup>	1	Secreción nasal, disfagia, disfonía, disnea, tos	---	AH	A. fumigatus	Voriconazol + Anfotericina B y Budesonida tópica	32

Sarkar N, y Gope B. <sup>36</sup>	1	Disfonía, tos, fatiga vocal	---	AH	Aspergillus spp	Itraconazol	2
Paloma, I. y col. <sup>37</sup>	1	Disnea	---	LC, AH, CM	A. fumigatus	EL, Voriconazol (intravenosa x 3 meses x 2 x día.)	6
Ranford, D, y col. <sup>8</sup>	1	Disfonía	---	AH	A. fumigatus	Itraconazol	No indica

LC: Laringoscopia; AH: Análisis histopatológico; CM: Análisis y cultivos Microbiológicos; BC: Broncoscopia; PCR: Reacción en Cadena de la Polimerasa; FB: Fibrobroncoscopia; TM: Tomografía, CAO: Conjunto de análisis otorrinolaringológicos; EL: Extirpación de la lesión; STC: Suspensión de la terapia con corticosteroides para el asma

**Tabla 2. Características de los estudios incluidos.**

**Fuente. Base de datos de la investigación. Elaborado por. Autor.**

El uso prolongado de esteroides inhalados es un factor predisponente importante para la laringitis fúngica primaria. En el caso de la terapia con corticosteroides inhalados, la proporción sustancial de moléculas se deposita en las vías respiratorias cuando se inhala a través de formas secas, lo que a menudo aumenta la colonización de las superficies epiteliales y causa laringitis fúngica y candidiasis orofaríngea<sup>12</sup>.

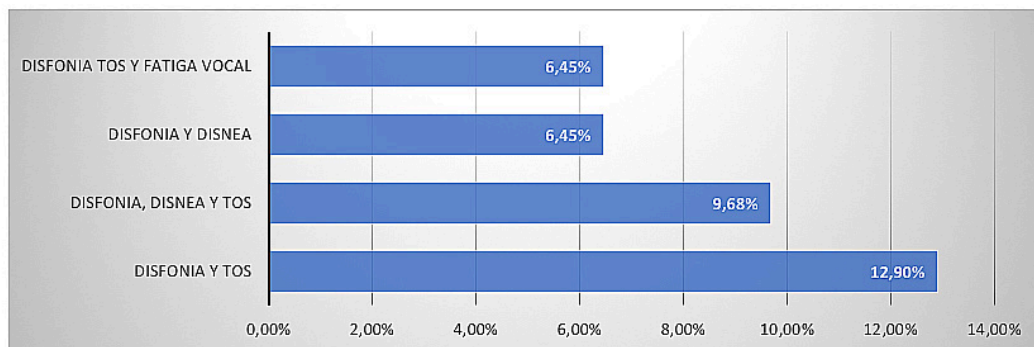
Entre las características que distinguen a la población estudiada, se observa que son más los casos de mujeres con un 58%; la edad fué de entre 20 y 49 años en el 50% de las personas. No se reportó evidencia que asocie al sexo o edad como factores predisponentes de AL. Es probable que la proporción de casos sea únicamente circunstancial, y que está asociada a la aleatoriedad en la que los casos fueron descubiertos y reportados, por lo que este hallazgo debe ser considerado cuidadosamente, y entender que es una característica única del grupo de personas que conformaron el grupo de reporte de casos. Sin embargo, estudios como el de Dutta et al.<sup>13</sup>, indicaron que en los últimos 14 años son más comunes estas afecciones en mujeres, y Ran et al.<sup>14</sup>, señalaron que las mujeres entre 20 y 40 años de edad tienen una incidencia mucho mayor que los hombres, lo que coincidió con lo observado.

Se encontró variedad de síntomas que se relacionan en específico con afecciones en las vías respiratorias. En particular: disfonía, tos y disnea, se encuentran presentes en la mayoría de los casos descritos (90%, 30% y 23% respectivamente), bien sea solas o en conjunto con otros de los síntomas reportados. Figura 2. Se sabe que las personas afectadas con AL, pueden presentar disfonía, disfagia y, en ocasiones, obstrucción de las vías respiratorias<sup>15</sup>, lo cual, se evidenció en las observaciones recabadas de los casos clínicos.

El diagnóstico de la laringitis fúngica primaria, a menudo se pasa por alto en pacientes inmunocompetentes, ya que generalmente se considera como propia de personas inmunocomprometidas. En los casos analizados, una constante que se repitió fue el diagnóstico en base a análisis histopatológicos (Tabla 2), aunque se emplearon con frecuencia otras evaluaciones, como los análisis laringoscópico y microbiológico.

La histopatología es fundamental para un diagnóstico correcto; ya que se pueden observar las hifas septadas con ramificación dicotómica característica a 45 grados<sup>25</sup>; por su parte, los análisis microbiológicos facilitan la identificación del microorganismo en base a los patrones de cultivo del hongo<sup>13</sup>. En los años más recientes, la PCR se ha implementado con más frecuencia para la identificación del hongo<sup>14,25</sup>. Debido a que el diagnóstico de la AL puede ser definitivo mediante la demostración de esporas, hifas o pseudohifas en los tejidos afectados, es probable que esta sea la razón por la que el análisis microbiológico fue el método más reportado. La biopsia inicial, ayuda a excluir la malignidad y su progresión. Los rasgos característicos del examen histopatológico se denominan: hiperplasia pseudoepiteliomatosa<sup>23</sup>.

Con respecto al microorganismo que predomina en los casos reportados, se evidenció que el *Aspergillus fumigatus* es la especie identificada más común (60% de veces identificado). Aunque también se reportó 3,30% de casos con *Aspergillus niger*. Existió un 36,66% de casos donde no se identificó a la especie involucrada, por lo cual, se puede pensar que en esta proporción indeterminada se pudo tratar de una de estas dos especies (Tabla 2); esto no es de extrañar ya que es uno de los hongos saprofitos omnipresentes en el aire, siendo lo normal que la infección solo se manifieste en personas inmunodeprimadas.



**Figura 2. Combinación de síntomas comunes reportados en los casos clínicos.**

**Fuente. Base de datos de la investigación. Elaborado por. Autor.**

A pesar de que, en varios de los reportes se indicó que el tratamiento de elección fue o incluyó a las intervenciones quirúrgicas como mecanismo para tratar la afección (Tabla 2), ésta opción se tomó por la gravedad del caso presentado. No obstante, la terapia con antimicóticos siempre se presentó como una opción importante para la erradicación del hongo. En este sentido, sólo se han reportado a lo largo de los años cinco antifúngicos, que han sido administrados individualmente o en conjunto, siendo el Itraconazol el medicamento más empleado (56,66%), seguido del Voriconazol 26,66% y la Anfotericina B 16,66%. Estos medicamentos, en muchos casos no fueron administrados solos, y el Itraconazol sólo repuntó como el medicamento de preferencia en los últimos 20 años; previamente, la elección principal fue la Anfotericina B (Figura 3) y se sigue empleando, tal como se observó como una preferencia en los casos clínicos más graves.

del uso prolongado de antibióticos, el reposo de la voz y la aplicación de agentes antifúngicos, se consideran parte importante del tratamiento<sup>38</sup>. Como se observa, el tratamiento de la laringitis micótica primaria es principalmente conservador.

**CONCLUSIONES**

La incidencia de AL primaria en individuos inmunocompetentes ha aumentado considerablemente en los últimos años. La evidencia reportada demostró que la AL en pacientes inmunocompetentes puede dejar de ser un evento “poco común” por lo que debe prestarse más atención a su diagnóstico y tratamiento.

**RECOMENDACIONES**

Sospechar en un caso de aspergilosis primaria en pacientes sanos que presenten disfonía, que aparentemente no se hayan expuesto

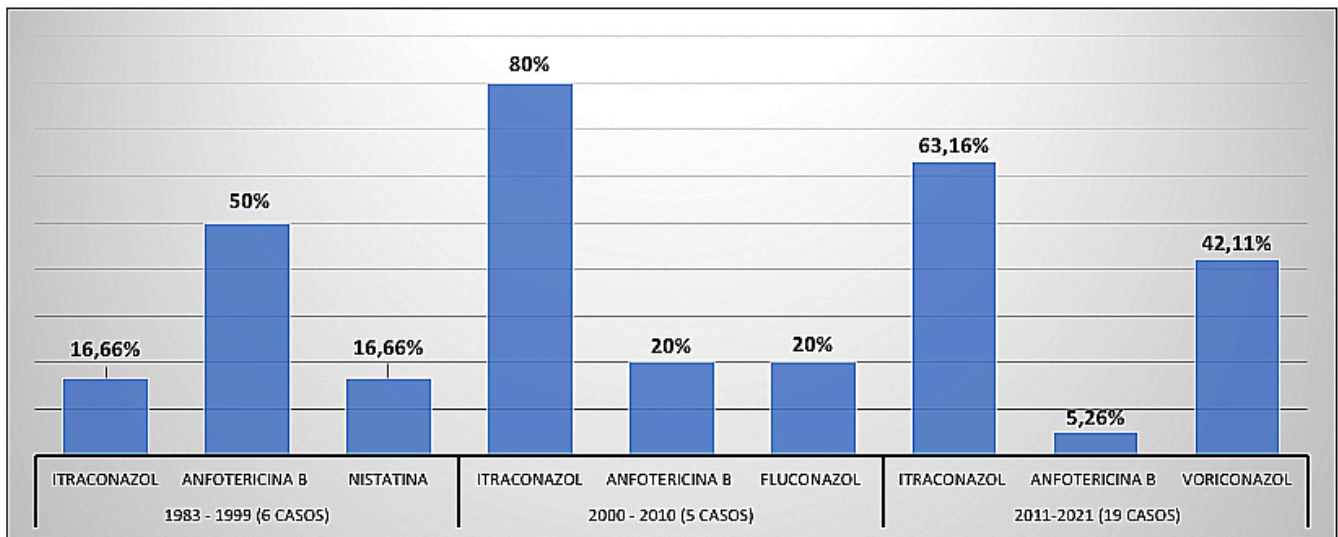


Figura 3. Evolución en el tiempo de la preferencia de uso de terapias antifúngicas para combatir la AL en personas inmunocompetentes. Fuente. Base de datos de la investigación. Elaborado por. Autor.

La falta de pautas para el diagnóstico clínico debido a la rareza de la enfermedad pudo haber resultado en la variabilidad observada de las dosis que se emplearon en el tratamiento antimicótico. Actualmente, tras observar el incremento de casos en los últimos años, la AL primaria en sujetos inmunocompetentes podría empezar a considerarse como una “enfermedad emergente”. El análisis de la frecuencia de casos por año, desde la primera documentación encontrada en esta revisión, muestra que ha habido un fuerte aumento de la línea de tendencia, por lo que podría ser más común de lo que se considera.

Tal como se observó en los casos reportados, el tratamiento se aborda mediante el empleo de antimicóticos, pero en los casos en los que el especialista clínico considere necesario, según las características etiológicas aportadas por el propio paciente, se puede complementar con la eliminación de factores de riesgo<sup>15</sup>. No hay en la actualidad, datos epidemiológicos sobre la incidencia de laringitis fúngica primaria por *Aspergillus* sp., por lo que de manera general: la escisión de la lesión, la interrupción

a agentes ambientales que afecten la salud de la laringe, y que se observe mediante laringoscopia: manchas blancas fácilmente removibles, pequeña úlcera cubierta por esfacelos o nódulo vocal.

Considerar a los cuadros de disfonía progresiva como sugestivos de AL dado que es un síntoma común en los casos clínicos reportados a la fecha. Además, debe tenerse en cuenta los antecedentes de uso de corticosteroides inhalados.

Recomendar que el tratamiento a elegir siga siendo la implementación de terapias con antimicóticos ajustadas a la condición y gravedad del paciente, y que los procesos quirúrgicos se mantengan como opción a considerar en casos de extrema gravedad.

Recomendar el uso de Voriconazol a dosis entre 100 – 200mg por vía oral en un intervalo de 2 a 4 semanas, con controles clínicos y laringoscópicos seriados al menos durante el primer año de iniciado el tratamiento, que fue el periodo más reportado en la bibliografía con altas tasas de curación.

Considerar las técnicas de PCR para realizar diagnósticos diferenciales de manera oportuna.

## ABREVIATURAS

PCR: Reacción en cadena de la polimerasa; PRISMA: Preferred Reporting Items for Systematic reviews and Meta-Analyses; LC: Laringoscopia; AH: Análisis histopatológico; CM: Análisis y cultivos Microbiológicos; BC: Broncoscopia; PCR: Reacción en Cadena de la Polimerasa; FB: Fibrobroncoscopia; TM: Tomografía, CAO: Conjunto de análisis otorrinolaringológicos; EL: Extirpación de la lesión; STC: Suspensión de la terapia con corticosteroides para el asma.

## CONTRIBUCIÓN DE AUTORES

OH: Concepción y diseño del trabajo, Recolección / obtención de resultados, Análisis e interpretación de datos, Redacción del manuscrito, Revisión crítica del manuscrito, Aprobación de su versión final, Rendición de cuentas. (ICMJE).

## DISPONIBILIDAD DE DATOS Y MATERIALES

Se utilizaron recursos bibliográficos de uso libre y limitados. La información está disponible bajo requisición al autor principal.

## CONSENTIMIENTO PARA LA PUBLICACIÓN

La publicación fue aprobada por el Comité de Política Editorial de la Revista Médico Científica Cambios HECAM en acta 003 de fecha 07 de diciembre de 2022.

## FINANCIAMIENTO

Se trabajó con recursos propios de los autores.

## CONFLICTO DE INTERESES

Los autores reportaron no tener ningún conflicto de interés, personal, financiero, Intelectual, económico y de interés corporativo.

## AGRADECIMIENTOS

Quiero agradecer a mis padres a quienes considero mi soporte y mi fuente de inspiración para seguir adelante. A la Universidad Central del Ecuador y de manera especial a la Facultad de Ciencias Médicas por permitirme desarrollar la especialización, y a todos los profesores que me acompañaron en este proceso. A mis colegas y maestros que se encuentran en el mismo camino en el que me encuentro. Espero contar siempre con su valioso apoyo.

## REFERENCIAS BIBLIOGRÁFICAS

- Dutta M, Jotdar A, Kundu S, Ghosh Bm Mukhopadhyay S. Aspergilose laríngea primária no estado imunocompetente: atualização clínica. *Brazilian Journal of Otorhinolaryngology* 2017;83(2):228–234; DOI: 10.1016/j.bjorl.2015.06.002.
- Rokas A, Mead ME, Steenwyk JL, et al. Evolving Moldy Murderers: *Aspergillus Section Fumigati* as a Model for Studying the Repeated Evolution of Fungal Pathogenicity. *PLoS Pathog* 2020;16(2):e1008315; DOI: 10.1371/journal.ppat.1008315.
- Sheth MC, Paul RR, Mathews SS, Albert RR. Isolated *Aspergillus Laryngitis*: Spectrum, Management, and Review of Literature. *J Voice* 2022; 36 (6): 880:e13-e19; DOI: 10.1016/j.jvoice.2020.09.009.
- Gago S, Denning DW, Bowyer P. Pathophysiological Aspects of *Aspergillus* Colonization in Disease. *Med Mycol* 2019;57(Supplement\_2):S219–S227; Available from: [https://academic.oup.com/mmy/article/57/Supplement\\_2/S219/5098503](https://academic.oup.com/mmy/article/57/Supplement_2/S219/5098503)
- Rajmohan KS, Khan ID, Kapoor U, Hashimi SA. Primary laryngeal aspergillosis in an immunocompetent patient: (Case Report). *International Journal of Medicine and Medical Research* 2020;5 (2):15–19; DOI: 10.11603/ijmmr.2413-6077.2019.2.10456.
- Benson-Mitchell R, Tolley N, Croft CB, Gallimore A. Aspergillosis of the Larynx. *J Laryngol Otol* 1994;108(10):883–885; DOI: 10.1017/s0022215100128403.
- Jenks JD and Hoenigl M. Treatment of Aspergillosis. *J Fungi (Basel)* 2018;4(3):98; DOI: 10.3390/jof4030098.
- Ranford D, Kang C, Kelly M, Volpini L. Primary Aspergillosis of the larynx causing acute airway distress. *BMJ Case Reports CP* 2021;14(4):e240434; DOI: 10.1136/bcr-2020-240434.
- Ujval M, Sharma V, Fatima SS, Dangwal V. Fungal Laryngitis. *D Y Patil Journal of Health Sciences* 2022;9(1):36–38; DOI: 10.4103/dypj.dypj\_3\_21.
- Nerurkar N, Sapre A and Gosavi R. Fungal Laryngitis in Immunocompetent Individuals: Not so Uncommon. *International Journal of Phonosurgery and Laryngology* 2017;7:66–71; DOI: 10.5005/jp-journals-10023-1147.
- Page MJ, McKenzie JE, Bossuyt PM, et al. Declaración PRISMA 2020: una guía actualizada para la publicación de revisiones sistemáticas. *Revista Española de Cardiología* 2021;74(9):790–799; DOI: 10.1016/j.recesp.2021.06.016.
- Swain SK, Sahu MC, Debda P, et al. Primary Fungal Laryngitis: An Overlooked Clinical Entity. *Apollo Medicine* 2019;16(1):11; DOI: 10.4103/am.am\_85\_18.
- Dutta M, Jotdar A, Kundu S, Ghosh B, Mukhopadhyay S. Primary Laryngeal Aspergillosis in the Immunocompetent State: A Clinical Update. *Braz J Otorhinolaryngol* 2017;83(2):228–234; DOI: 10.1016/j.bjorl.2015.06.002.
- Ran Y, Lu Y, Cao L, et al. Primary Laryngeal Aspergillosis Related to Oral Sex? A Case Report and Review of the Literature. *Med Mycol Case Rep* 2012;2:1–3; DOI: 10.1016/j.mmcr.2012.11.002.
- Swain SK and Sahu MC. Isolated Vocal Cord Aspergillosis in a Professional Flute Player – A Case Report. *Polish Annals of Medicine* 2016;23(2):161–164; DOI: 10.1016/j.poamed.2016.02.005.
- Kheir SM, Flint A and Moss JA. Primary Aspergillosis of the Larynx Simulating Carcinoma. *Hum Pathol* 1983;14(2):184–186; DOI: 10.1016/s0046-8177(83)80249-4.
- Richardson BE, Morrison VA and Gapany M. Invasive Aspergillosis of the Larynx: Case Report and Review of the Literature. *Otolaryngol Head Neck Surg* 1996;114(3):471–473; DOI: 10.1016/s0194-5998(96)70221-8.
- Beust L, Godey B, Le Gall F, Grollier R, Clech G Le. Primary Aspergillosis of the Larynx and Squamous Cell Carcinoma. *Ann Otol Rhinol Laryngol* 1998;107(10 Pt 1):851–854; DOI: 10.1177/000348949810701007.

19. Fairfax AJ, David V, Douce G. Laryngeal Aspergillosis Following High Dose Inhaled Fluticasone Therapy for Asthma. *Thorax* 1999;54(9):860–861; DOI: 10.1136/thx.54.9.860.
20. Dean CM, Hawkshaw M, Sataloff RT. Laryngeal Aspergillosis. *Ear Nose Throat J* 2001;80(5):300. DOI: 10.1177/01455613010800050.
21. Ogawa Y, Nishiyama N, Hagiwara A, Takahisa A, Hioryuki F, Tomoyuki Y, et al. A Case of Laryngeal Aspergillosis Following Radiation Therapy. *Auris Nasus Larynx* 2002;29(1):73–76; DOI: 10.1016/s0385-8146(01)00115-8.
22. Ran Y, Yang B, Liu S, et al. Primary Vocal Cord Aspergillosis Caused by *Aspergillus Fumigatus* and Molecular Identification of the Isolate. *Med Mycol* 2008;46(5):475–479; DOI: 10.1080/13693780701851703.
23. Liu Y-C, Zhou S-H and Ling L. Aetiological Factors Contributing to the Development of Primary Laryngeal Aspergillosis in Immunocompetent Patients. *J Med Microbiol* 2010;59(Pt 10):1250–1253; DOI: 10.1099/jmm.0.021634-0.
24. Dolo PK, Baruah DK, Goswami SC, Pathak GK. Primary Aspergillosis of the Larynx: A Case Report. *Indian J Otolaryngol Head Neck Surg* 2014; 66 (Suppl 1):326–328; DOI: 10.1007/s12070-011-0299-2.
25. Ran Y, Li L, Cao L, et al. Primary Vocal Cord Aspergillosis and Scanning Electron Microscopical Observation of the Focus of Infection. *Mycoses* 2011;54(5):e634-637; DOI: 10.1111/j.1439-0507.2010.01954.x.
26. Darley D, Lowinger D and Plit M. Laryngeal Aspergilloma: A Complication of Inhaled Fluticasone Therapy for Asthma. *Respirol Case Rep* 2014; 2(4):123–125; DOI: 10.1002/rcr2.70. Available from: <https://pubmed.ncbi.nlm.nih.gov/25025412/>
27. Gangopadhyay M, Majumdar K, Bandyopadhyay A, et al. Invasive Primary Aspergillosis of the Larynx Presenting as Hoarseness and a Chronic Nonhealing Laryngeal Ulcer in an Immunocompetent Host: A Rare Entity. *Ear Nose Throat J* 2014;93(7):265–268. Available from: <https://pubmed.ncbi.nlm.nih.gov/25025412/>
28. Qu WX, Feng XW and Zhao L. Successful Treatment of Larynx-Tracheobronchial-Pulmonary Aspergillosis in an Immunocompetent Host. *Genet Mol Res* 2014;13(4):9308–9314; DOI: 10.4238/2014. February.14.8.
29. Chen Z, Zhuo M and Yang F. [Primary laryngeal aspergillosis with laryngeal obstruction:a case report]. 2015;50(4):328. Available from: <https://pubmed.ncbi.nlm.nih.gov/26081089/>
30. Villanueva JCR, Oplencia AP, Calavera KZ, et al. Primary Laryngeal Aspergillosis in a Postpartum Patient. *Philippine Journal of Otolaryngology Head and Neck Surgery* 2015;30(2):47–49; DOI: 10.32412/pjohns.v30i2.353.
31. Saha A, Saha K and Chatterjee U. Primary Aspergillosis of Vocal Cord: Long-Term Inhalational Steroid Use Can Be the Miscreant. *Biomed J* 2015;38(6):550–553; DOI: 10.1016/j.bj.2015.09.001.
32. Law RH and Reyes SA. Primary Aspergillosis of the Larynx. *Case Rep Otolaryngol* 2016;2016:1234196; DOI: 10.1155/2016/1234196.
33. Swain SK, Nahak B and Sahu MC. Fungal Laryngitis in Asthmatic Boy Treated with Inhalatory Corticosteroids: A Case Report. *Pediatrics Polska* 2017;92(4):453–456; DOI: 10.1016/j.pepo.2017.03.017.
34. Wisniewski-Yáñez A, Ramírez-Anguiano J, Rosado-Canto R, et al. *Aspergillus* Infection of the Larynx in a Solid Organ Transplant Recipient. *Transpl Infect Dis* 2018;20(4):e12900; DOI: 10.1111/tid.12900.
35. Khan SN, Manur R, Brooks JS, et al. Invasive Pseudomembranous Upper Airway and Tracheal Aspergillosis Refractory to Systemic Antifungal Therapy and Serial Surgical Debridement in an Immunocompetent Patient. *BMC Infect Dis* 2020;20(1):13; DOI: 10.1186/s12879-019-4744-2.
36. Sarkar NK and Gope BP. Pulmonary Tuberculosis in an Immunocompetent Patient with Primary Laryngeal Aspergillosis. *Respirol Case Rep* 2020;8(5):e00586; DOI: 10.1002/rcr2.586.
37. Perez PI, Gunter AE, Patel JA, Boseley ME. First Report of Pediatric Aspergilloma Presenting as an Isolated Subglottic Mass. *Otolaryngology Case Reports* 2021;20:100315; DOI: 10.1016/j.xocr.2021.100315.
38. Chatterjee S, Pal N, Chakraborty S, Mahhi B. An Unusual Cause of Hoarseness of Voice in an Immunocompetent Individual. *Journal of Medical Sciences, Taiwan* 2017;37(1):29–31; DOI: 10.4103/1011-4564.200740.